



## Doporučení laboratorní sekce České hematologické společnosti ČLS JEP

### *Hodnocení nátěru periferní krve*

**Zpracoval:** Bourková L., Fátorová I., Juráňová J., Matýšková M., Mikulenková D.

**Revize:** *autorky a Roučková N. a Šlégrová D.*

**Schváleno Laboratorní sekcí ČHS ČLS JEP:** 29.11.2019

**Schváleno výborem ČHS ČLS JEP:** 29.11.2019

**Verze:** 1, *revize 2*

**Platnost od:** 13.4.2026

**Přechodné období (platí i nahrazovaný dokument) do:** 14.7.2026

**Poznámky:** *Změny oproti předešlému dokumentu jsou vyznačené modrou kurzívou.*

## Obsah

1. ÚVOD	3
2. VLASTNÍ HODNOCENÍ	3
3. MANUÁLNÍ MIKROSKOPICKÉ HODNOCENÍ	3
1.1 Zvětšení 200–400× .....	3
1.2 Hodnocení při zvětšení 1000× .....	4
1.3 Kvantitativní hodnocení .....	4
1.4 Hodnocení relativního počtu .....	5
1.5 Hodnocení morfologických změn .....	5
4. MIKROSKOPICKÉ HODNOCENÍ POMOCÍ DIGITÁLNÍ MORFOLOGIE	8
5. ZDROJE CHYB V HODNOCENÍ	8
6. ZÁPIS VÝSLEDKU	9
7. LEGISLATIVA A NORMY	9
8. WEBOVÉ ADRESY SOUVISEJÍCÍ S HODNOCENÍM NÁTĚRŮ	9
9. POUŽITÉ ZKRATKY	9
10. LITERATURA	10

## 1. Úvod

Nátěr periferní krve je zpravidla vyšetřován při podezření na hematologické či hemato-onkologické onemocnění. V některých případech nám jeho zhodnocení pomůže určit diagnózu, či nám pomůže v diagnostickém rozhodování o dalším postupu. *Vyšetření indikuje ošetřující lékař na základě zjištěné anamnézy a klinického stavu pacienta. Dále je nutné vyšetření doplnit při patologických hodnotách základního krevního obrazu nebo při patologickém diferenciálním počtu leukocytů zjištěném analyzátořem; lze ošetřit předdefinovaným textem na žádance, např. Při patologických hodnotách KO indikuje vyšetření v plném rozsahu. Po konzultaci nálezu s ošetřujícím lékařem si laboratoř vyžádá žádanku na laboratorní vyšetření.* Při patologickém nálezu v periferní krvi by mělo v indikovaných případech následovat vyšetření kostní dřeně.

## 2. Vlastní hodnocení

*K hodnocení se v současnosti používají dva postupy: manuální mikroskopické hodnocení a hodnocení pomocí digitální morfologie.*

Hodnocení nátěru periferní krve se týká:

- 1) hodnocení počtu jaderných buněk (kvantitativní):
  - a. diferenciální počet leukocytů (procentuální zastoupení jednotlivých typů leukocytů)
  - b. počet erytroblastů na 100 leukocytů
- 2) hodnocení počtu buněk na 1000 erytrocytů (relativní):
  - a. počet schistocytů na 1000 erytrocytů
  - b. počet trombocytů na 1000 erytrocytů
- 3) popisu morfologických změn
  - a. erytrocytů
  - b. leukocytů
  - c. trombocytů
- 4) popisu eventuálně přítomných patologických buněk, parazitů aj.

Hodnocení se běžně provádí z nátěru obarveného panoptickým barvením dle May-Grünwald Giemsa.

## 3. Manuální mikroskopické hodnocení

Mikroskopické hodnocení obarveného nátěru začíná vždy přehledným zhodnocením nátěru při menším zvětšení, teprve poté následuje vlastní hodnocení krevních buněk (při zvětšení 1000×).

### 1.1 Zvětšení 200–400×

Slouží pro přehledné zhodnocení nátěru, kdy hodnotíme:

- a) buněčnost, kvalitu a obarvení nátěru,

#### Postup při hodnocení nátěru periferní krve

## Doporučení laboratorní sekce České hematologické společnosti ČLS JEP

b) rozložení jaderných buněk,

- hodnotí se přítomnost buněk v koncových a okrajových částech nátěru (zde mohou být nahromaděny velké a patologické buňky), i v hustých místech nátěru (zde se mohou nacházet mikrosraženiny trombocytů, které v místě s nižší buněčností můžeme přehlédnout).

c) Malé zvětšení nám také pomůže najít optimální místo k počítání leukocytů i k hodnocení morfologie všech buněčných elementů,

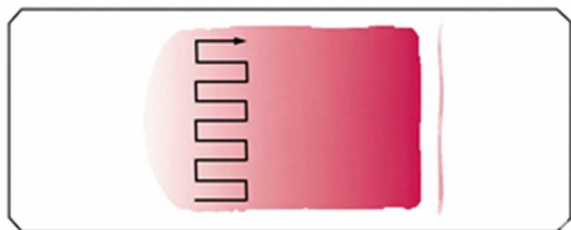

- u těžce leukopenických vzorků (např. u diagnózy akutní promyelocytární leukemie) se v nátěru periferní krve mohou nacházet leukemické promyelocyty jen zcela ojediněle a při vyšším rozlišení by mohlo dojít k jejich přehlédnutí.

### 1.2 Hodnocení při zvětšení 1000×

K hodnocení si vybíráme část nátěru, ve které jsou buňky rovnoměrně rozprostřeny (erytrocyty se nepřekrývají!). Nejčastěji se jedná o místo cca 1 cm od konce nátěru (někteří autoři doporučují místo v rozsahu 1–3 cm od konce nátěru).

Nátěr v mikroskopu hodnotíme meandrovitým či bajonetovým rovnoměrným pohybem objektivu nad podložním sklem přes vrstvu imerzního oleje nejlépe na šířku skla od jednoho okraje k druhému (viz obr. níže), *aby byl nátěr posouzen rovnoměrně a reprezentativně. Nově jsou pro zvětšení 1000 × dostupné i bezimerzní objektivy.*

Meandrovité pohyby:



### 1.3 Kvantitativní hodnocení

a) Při diferenciálním počtu leukocytů v periferní krvi běžně hodnotíme za sebou jdoucích

#### Postup při hodnocení nátěru periferní krve

## Doporučení laboratorní sekce České hematologické společnosti ČLS JEP

100 leukocytů (pohyb po skle viz výše), u patologických nálezů či při hodnocení kontroly kvality je v rámci zpřesnění diagnózy doporučováno hodnocení 200 i více leukocytů.

- Ve fyziologickém nátěru jsou přítomny tyto elementy bílé řady: neutrofilní segmenty, neutrofilní tyče, eozinofilní segmenty, bazofilní segmenty, lymfocyty a monocyty.
  - Patologicky mohou být v nátěru periferní krve přítomna všechna vývojová stádia krevních elementů, patologické hematologické buňky, vzácně při hematogenním rozsevu i nehematopoetické maligní buňky a volně či v krevních elementech i krevní paraziti (např. malarická plazmodia, Leishmania).
- b) Při početním hodnocení přítomnosti erytroblastů je vyčíslíme na 100 leukocytů (počet erytroblastů/100 WBC)
- Fyziologicky normoblasty nalézáme pouze u novorozenců do 3. dne od porodu.
  - Patologicky u hemolytických anémií, hematologických i nehematologických malignit, při infiltraci kostní dřeně apod.

Vzorce pro korekci počtu leukocytů využíváme v případě přítomnosti více než 5 % erytroblastů (NRBC), pokud princip analyzátoru neumožňuje počet NRBC přímo změřit nebo pokud počet WBC není přístrojově přímo korigován na počet NRBC:

1. vzorec z literatury (Dacie and Lewis Practical Haematology, 10<sup>th</sup> edition)

Korigovaný počet WBC ( $\times 10^9/L$ )

= Nekorigovaný počet WBC ( $\times 10^9/L$ ) - (Nekorigovaný počet WBC  $\times$  NRBC (%) /100)

2. v ČR používaný vzorec (původ nedohledatelný)

$$\text{Korigovaný počet WBC } (\times 10^9/L) = \frac{\text{Nekorigovaný počet WBC } (\times 10^9/L) \times 100}{\text{Relativní počet NRBC } (\%) + 100}$$

*V současné době moderní hematologické analyzátory samostatně počítají přítomné erytroblasty (parametr NRBC) a celkový počet leukocytů je udáván již korigovaný, tedy bez započítání erytroblastů.*

### 1.4 Hodnocení relativního počtu

- a) počet schistocytů (schizocytů) – hodnotíme počet přítomných mechanicky poškozených erytrocytů (včetně keratocytů, mikrosférocytů, fragmentů erytrocytů) na 1 000 erytrocytů (zápis: počet schistocytů/1 000 ery, viz doporučení ČHS)
- b) počet trombocytů – orientační vyšetření, které se využívá např. při podezření na pseudotrombocytopenii – opět se spočítá počet trombocytů na 1 000 erytrocytů a dle vzorce (viz dále) se přepočítá počet trombocytů na litr erytrocytů:

$$\frac{\text{zjištěný počet trombocytů} \times \text{RBC (RBC = počet erytrocytů/L)}}{1000}$$

### 1.5 Hodnocení morfologických změn

provádíme po prohlédnutí celého nátěru a popisujeme

#### Postup při hodnocení nátěru periferní krve

## Doporučení laboratorní sekce České hematologické společnosti ČLS JEP

### 1) Leukocyty:

- a) celková charakteristika buňky – velikost buněk (malé, střední, velké); tvar buněk; N/C (nukleo-cytoplazmatický poměr)
- b) charakteristika jádra – velikost; tvar; uložení (uprostřed, excentricky); ohraničení; struktura chromatinu (jemná, hrubá); jádérka (přítomnost, počet)
- c) charakteristika cytoplazmy – zbarvení vč. homogenity; granulace (přítomnost, počet, zbarvení, velikost, distribuce); přítomnost inkluzí a vakuolizace; ohraničení cytoplazmy (pravidelná kontura, výběžky, neohraničené).

Takto popisujeme např.:

- a) u granulocytů:
  - hypersegmentaci neutrofilů (při posunu doprava),
  - Pelgerovu-Huětovu anomálii či její pseudoformu,
  - megaloidní (obrovské) tyče či metamyelocyty,
  - přítomnost polykaryocytů,
  - různé poruchy granulací (hypo-, hypergranularita, toxická granulace),
  - přítomnost Döhleho inkluzí, Auerových tyčí,
  - intracelulárních přítomnost parazitů
- b) u lymfocytů:
  - počet a aktivitu LGL (mohou fyziologicky tvořit 10–15 % z celkového počtu lymfocytů v periferní krvi),
  - reaktivní lymfocyty,
  - atypické/patologické formy lymfocytů (např. „vlasaté“ čili „vilózní“ lymfocyty, prolymfocyty, lymfomové buňky apod.),
- c) také si všímáme přítomnosti holých jader a jaderných stínů.

### 2) Trombocyty:

- a) orientačně odhadujeme počet,
- b) popisujeme velikost (normální, mikro – či makroformy), či anizocytóza trombocytů,
- c) popisujeme granulaci – hypo/agranulární trombocyty, centralizace granul,
- d) rozložení v nátěru – shlukování – trombocytární agregáty, satelitismus trombocytů (trombocyty adherují nejčastěji na neutrofilní segmenty).

### 3) Erytrocyty:

- a) velikost erytrocytů – normocyty, mikrocyty, makrocyty a jejich izo – či anizocytóza,
- b) zbarvení erytrocytů – normochromní, hypo – či hyperchromní, polychromázie;
- c) změny tvaru – přehledně uniformita či naopak poikilocytóza (směs různých tvarů erytrocytů), dále sférocyty, terčovité erytrocyty (target cells), dakryocyty (erytrocyty tvaru kapky), anulocyty, schistocyty (fragmenty erytrocytů), ovalocyty, eliptocyty, akantocyty (erytrocyty s ostrými, nepravidelnými výběžky plazmy), echinocyty (erytrocyty spravidelnými, kratšími a zaoblenými výběžky), drepanocyty (srpkovité erytrocyty), stomatocyty (projasnění ve středu erytrocytu tvaru úst), keratocyty (horned cells = „rohaté“ buňky) a další,

## Doporučení laboratorní sekce České hematologické společnosti ČLS JEP

- d) přítomnost inkluzí – bazofilní tečkování, Howellova-Jollyho tělíska, Cabotovy prstence, Pappenheimerova tělíska,
- e) přítomnost parazitů – např. malarická plazmodia,
- f) penízkovatění (rouleaux – nelze hodnotit v hustém nátěru), aglutinace.

Pro přesnější hodnocení a např. porovnávání nálezů u jednotlivých pacientů, lze využít následující tabulku:

### Morfologie erytrocytů – určení stupně poruchy

<i>Morfologie</i>	<i>Semikvantitativní hodnocení</i>
Polychromázie	1+ = 1 až 5 / zorné pole 2+ = 6 až 10 / zorné pole 3+ = > 10 / zorné pole
Dakryocyty	
Akantocyty	
Sférocyty	1+ = 3 až 10 / zorné pole 2+ = 11 až 20 / zorné pole 3+ = > 20 / zorné pole
Ovalocyty/eliptocyty	
Erytrocyty bizarních tvarů	
Terčovité erytrocyty	
Stomatocyty	1+ = agregáty 3 – 4 erytrocytů 2+ = agregáty 5 – 10 erytrocytů 3+ = četné agregáty s oj. volnými erytrocyty
Penízkovatění – rouleaux *	
Schistocyty (schizocyty)	> 1 na 1000 erytrocytů
Drepanocyty (kvantitativně)	
Drepanocyty (nekvantifikované)	Semikvantitativní hodnocení se neuzívá (hodnotí se jako pozitivní nebo negativní nález).
Bazofilní tečkování	
Pappenheimerova tělíska	
Howell – Jollyho tělíska	

\* nutné odlišit od aglutinace!!

## 4. Mikroskopické hodnocení pomocí digitální morfologie

*Přístroje určené k digitálnímu hodnocení morfologie krevních buněk mají zabudované mikroskopické jednotky a software s rozsáhlou databází obrázků buněk. Snímají určenou část skla, vyhledávají jaderné buňky, porovnávají je s databází a předběžně je zařazují do jednotlivých buněčných kategorií; zároveň hodnotí i morfologii erytrocytů a trombocytů v samostatných oknech. Laboratorní personál poté všechny buňky vizuálně ověří, případně upraví jejich zařazení a provede konečné morfologické hodnocení. V digitální morfologii se používá stejné hodnocení buněk jako u manuální mikroskopické analýzy.*

## 5. Zdroje chyb v hodnocení

- a) Špatně provedený nátěr
  - velmi silný, hustý,
  - velmi řídký, tenký,
  - bez „konců“,
  - s aglutinací erytrocytů při nedostatečném nahřátí vzorku a podložního skla při přítomnosti chladových aglutininů,

**Postup při hodnocení nátěru periferní krve**

## Doporučení laboratorní sekce České hematologické společnosti ČLS JEP

- nátěr z vysráženého vzorku.
- b) Nekvalitní barvení
  - staré barvy,
  - špatné pH,
  - špatná/nedostatečná fixace,
  - barvení nedostatečně zaschlého nátěru,
  - „rychlé barvení“.
- c) Nevhodné místo k diferenciaci
  - nátěr nebyl přehlédnut na malém zvětšení.
- d) Nedostatečné zvětšení při hodnocení morfologie.
- e) Nekvalitní imerzní olej s nedostatečným otřením skla po hodnocení a následné hodnocení po delším čase.

## 6. Zápis *a archivace* výsledku

Výsledek hodnocení nátěru periferní krve vždy zahrnuje číselné hodnoty jednotlivých typů leukocytů a popis morfologie leukocytů, erytrocytů, trombocytů, případně dalších nalezených buněk.

*Papírové a elektronické výsledky se archivují 5 let od vyšetření (dle vyhl. 444/2024 Sb.).*

## 7. Legislativa a normy

Pro orientaci jsou uvedeny příklady některých základních norem, které mají vztah ke kontrolní činnosti.

1. *ČSN EN ISO/IEC 17043: Posuzování shody – Všeobecné požadavky na zkoušení způsobilosti*
2. *ČSN EN ISO 15189 ed. 3:2023 Zdravotnické laboratoře – Požadavky na kvalitu a kompetenci*
3. *Zima T., Kratochvíla J., Budina M.: Klin. Biochem. Metab., 28 (49), 2020, No. 1, p. 35–36: Doporučení: Systém externího hodnocení kvality (EHK)*
4. *Vyhláška 444/2024 Sb. o zdravotnické dokumentaci*

## 8. Webové adresy související s hodnocením nátěrů

- <http://www.sekk.cz> – záložka: Infoservis (Text přednášky: Morfologie erytrocytů, morfologické kvízy).
- <http://telemedicina.med.muni.cz/telehematologie/index.php>
- <http://pathy.med.nagoya-u.ac.jp/atlas/doc/>
- <http://image.bloodline.net/category.html>
- <http://library.med.utah.edu/WebPath/HEMEHTML/HEMEIDX.html>
- <http://www.siumed.edu/~dking2/intro/bldsmear.htm>

## 9. Použité zkratky

Postup při hodnocení nátěru periferní krve

LGL large granular lymphocytes  
NRBC normoblasty  
RBC red blood cells (erythrocyty)  
WBC white blood cells (leukocyty)

## 10. Literatura

- ✓ *Ford, J. (2013), Red blood cell morphology. Int. Jnl. Lab. Hem., 35: 351-357.*
- ✓ *Ian a Cree. WHO Classification of Haematolymphoid Tumours (5th edition). IARC: Lyon 2022*
- ✓ *BAIN, Barbara J. Leukaemia Diagnosis. 5th edition: Wiley Blackwell 2017*
- ✓ *G. Zini et al: 2021 update of the 2012 ICSH Recommendations for identification diagnostic value and quantitation of schistocytes. Blackwell Publishing Ltd, Int. J Lab Hematol 2021, 43, 1264–1271.*
- ✓ *Bain B. J. In: Dacies and Lewis: Practical Haematology, Churchill Livingstone, 12th ed. 2017; 72-74*